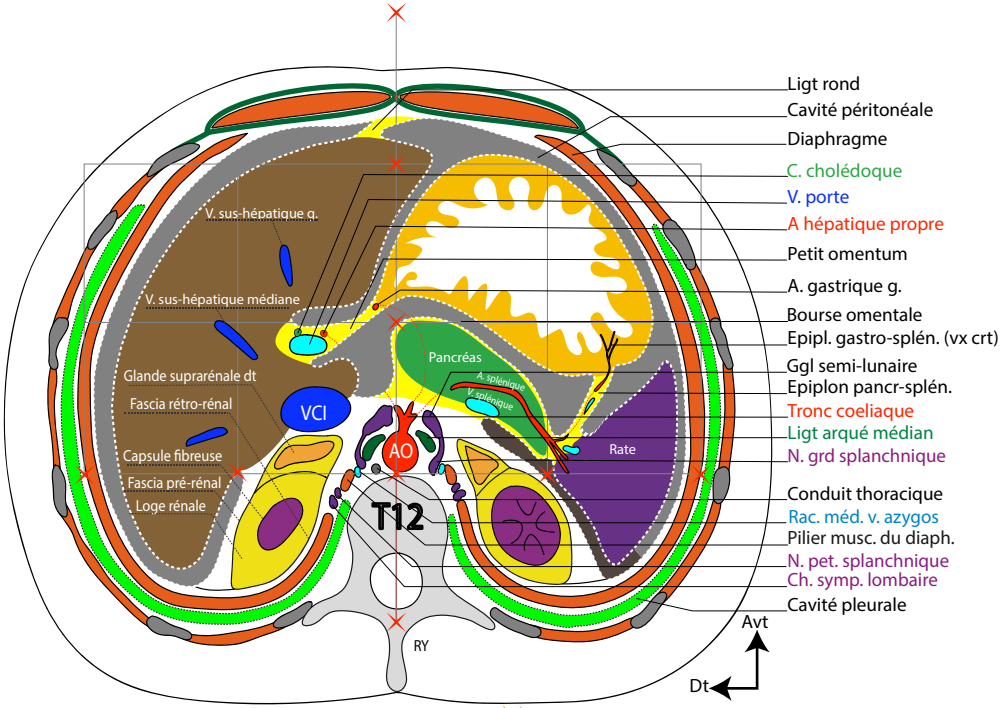
Ligt rond
Cavité péritonéale
Diaphragme
C. cholédoque
V. porte
A hépatique propre
Petit omentum
A. gastrique g.
Bourse omentale
Epipl. gastro-splén. (vx crt)
Ggl semi-lunaire
Epiplon pancr-splén.
Tronc coeliaque
Ligt arqué médian
N. grd splanchnique
Conduit thoracique
Rac. méd. v. azygos
Pilier musc. du diaph.
N. pet. splanchnique
Ch. symp. lombaire
Cavité pleurale
V. sus-hépatique g.
V. sus-hépatique médiane
Glande suprarénale dt
Fascia rétro-rénal
Capsule fibreuse
Fascia pré-rénal
Loge rénale
VCI
AO
Pancréas
A. splénique
V. splénique
Rate
T12
RY
Avt
Dt

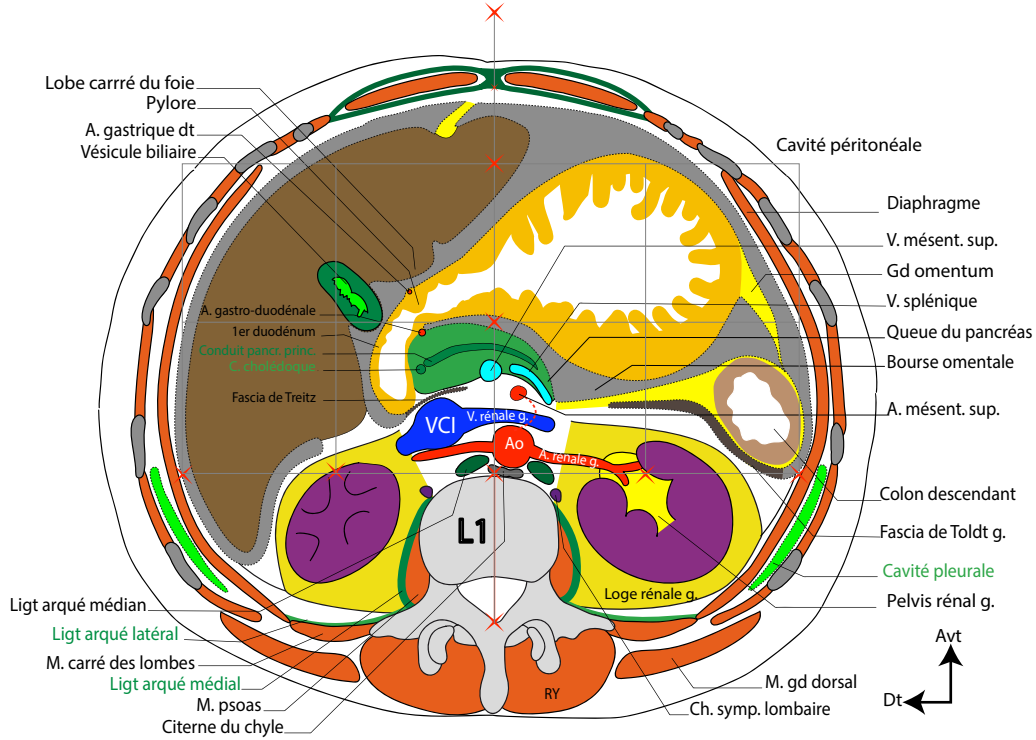
Lobe carrré du foie
Pylore
A. gastrique dt
Vésicule biliaire
Cavité péritonéale
Diaphragme
V. mésent. sup.
Gd omentum
V. splénique
Queue du pancréas
Bourse omentale
A. mésent. sup.
Colon descendant
Fascia de Toldt g.
Cavité pleurale
Pelvis rénal g.
A. gastro-duodénale
1er duodénum
Conduit pancr. princ.
C. cholédoque
Fascia de Treitz
VCI
V. rénale g.
Ao
A. rénale g.
L1
Loge rénale g.
Ligt arqué médian
Ligt arqué latéral
M. carré des lombes
Ligt arqué médial
M. psoas
Citerne du chyle
M. gd dorsal
Ch. symp. lombaire
RY
Avt
Dt

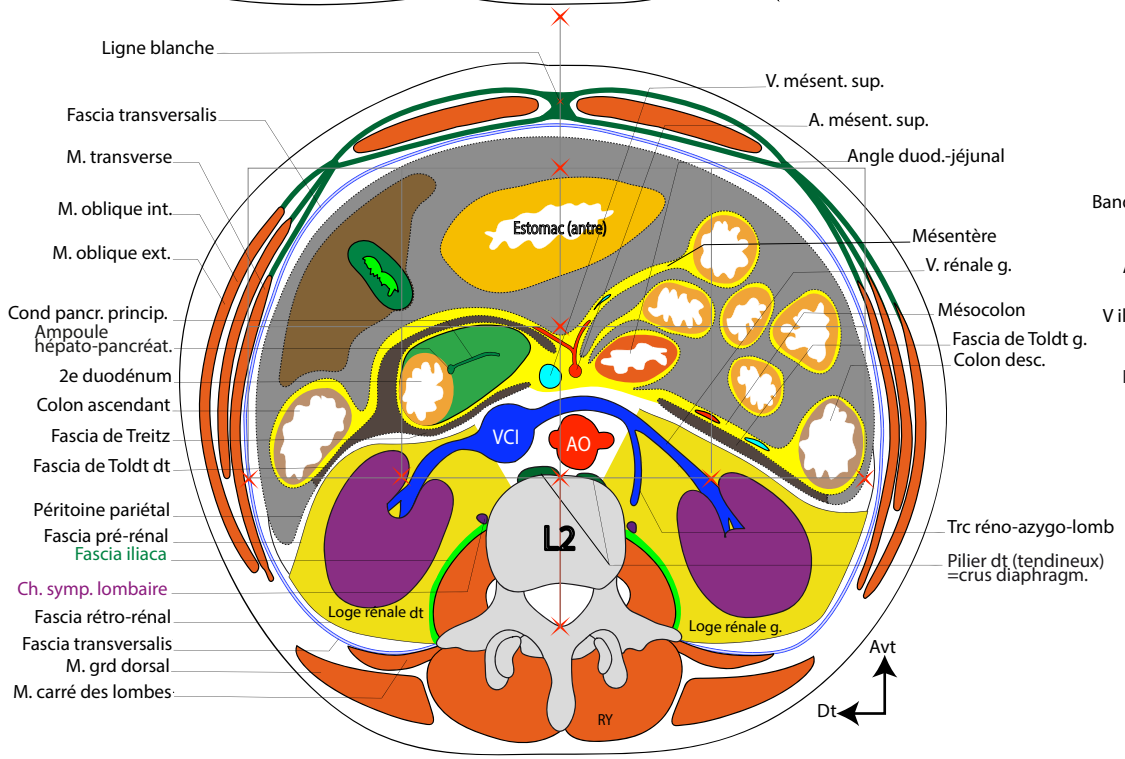
Ligne blanche
V. mésent. sup.
A. mésent. sup.
Angle duod.-jéjunal
Fascia transversalis
M. transverse
M. oblique int.
M. oblique ext.
Estomac (antre)
Mésentère
V. rénale g.
Mésocolon
Fascia de Toldt g.
Colon desc.
Cond pancr. princ.
Ampoule hépato-pancréat.
2e duodénum
Colon ascendant
Fascia de Treitz
Fascia de Toldt dt
Péritoine pariétal
Fascia pré-rénal
Fascia iliaca
Ch. symp. lombaire
Fascia rétro-rénal
Fascia transversalis
M. grd dorsal
M. carré des lombes
VCI
AO
L2
Loge rénale dt
Loge rénale g.
Trc réno-azygo-lomb
Pilier dt (tendineux) =crus diaphragm.
RY
Avt
Dt

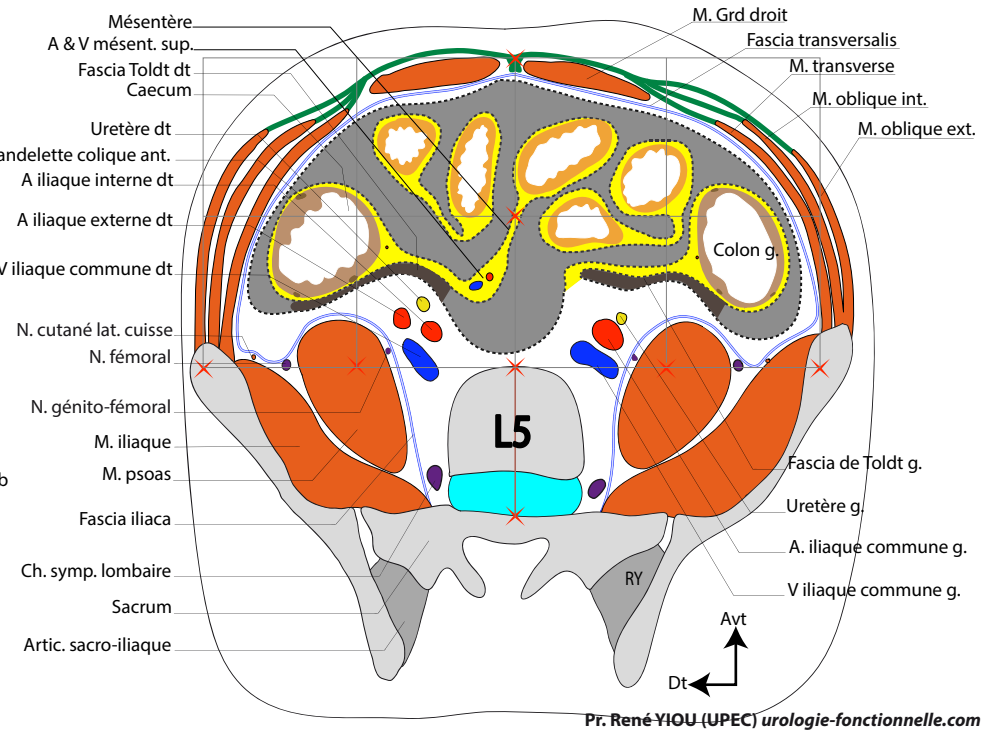
Mésentère
A & V mésent. sup.
Fascia Toldt dt
Caecum
Uretère dt
Bandelette colique ant.
A iliaque interne dt
A iliaque externe dt
V iliaque commune dt
N. cutané lat. cuisse
N. fémoral
N. génito-fémoral
M. iliaque
M. psoas
Fascia iliaca
Ch. symp. lombaire
Sacrum
Artic. sacro-iliaque
M. Grd droit
Fascia transversalis
M. transverse
M. oblique int.
M. oblique ext.
Colon g.
L5
Fascia de Toldt g.
Uretère g.
A. iliaque commune g.
V iliaque commune g.
RY
Avt
Dt

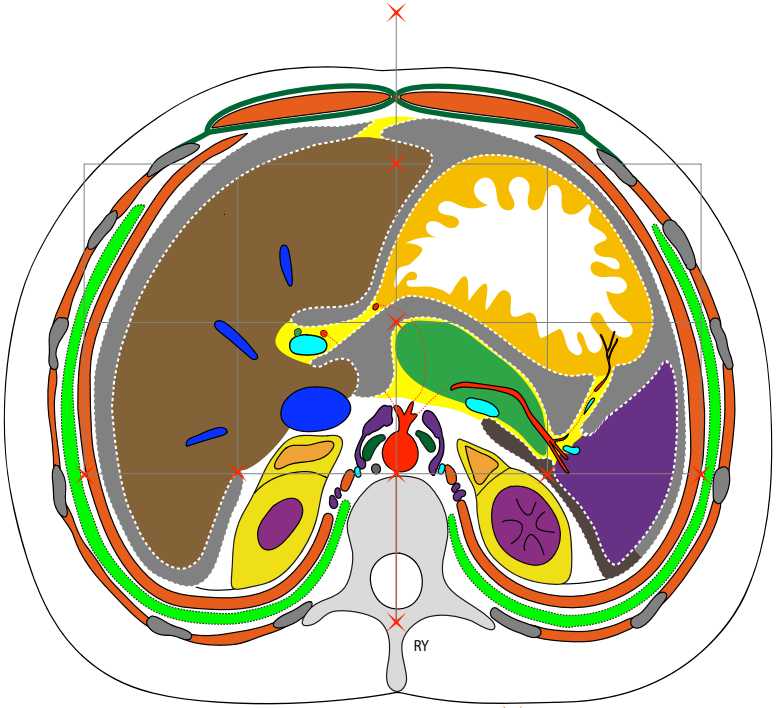
RY

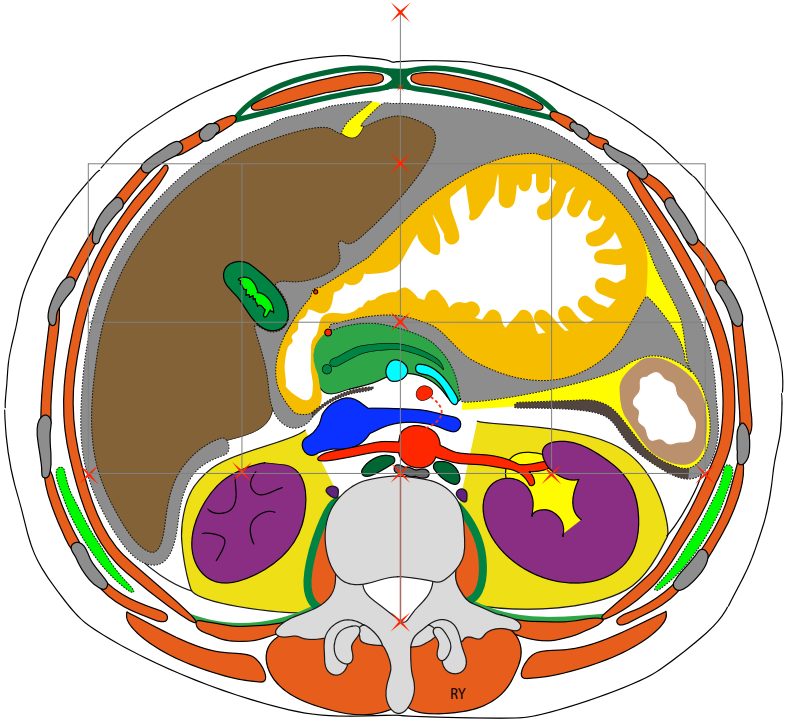
RY

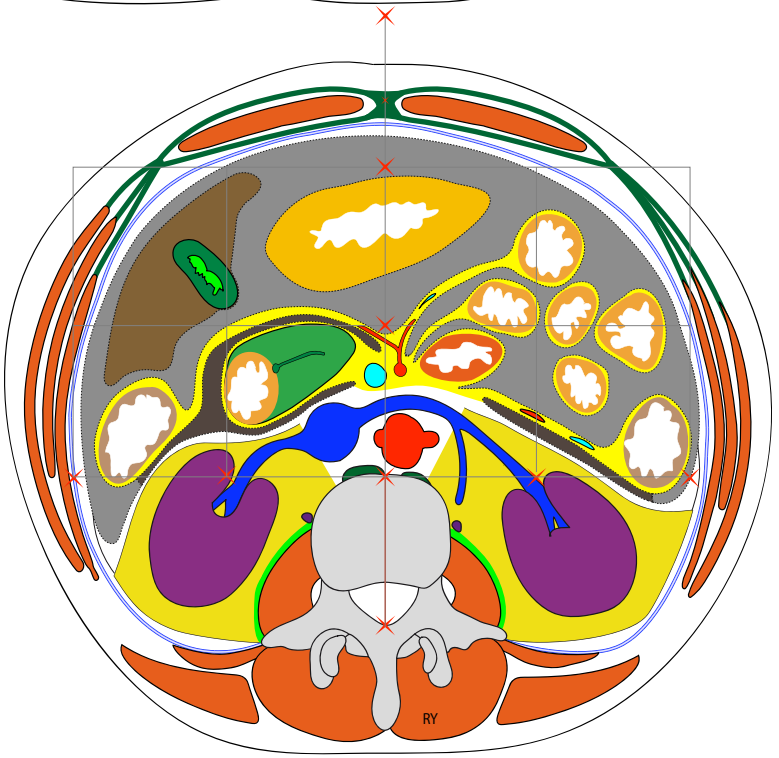
RY

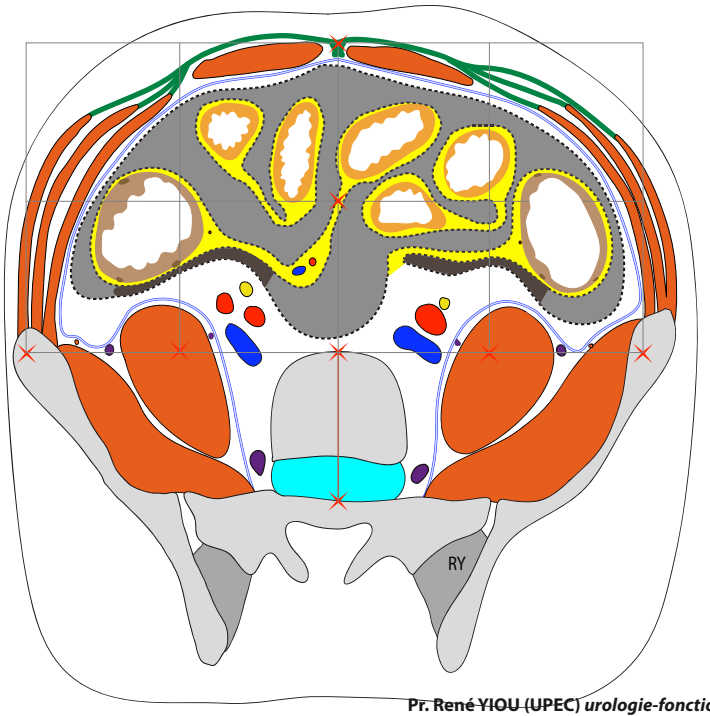
RY

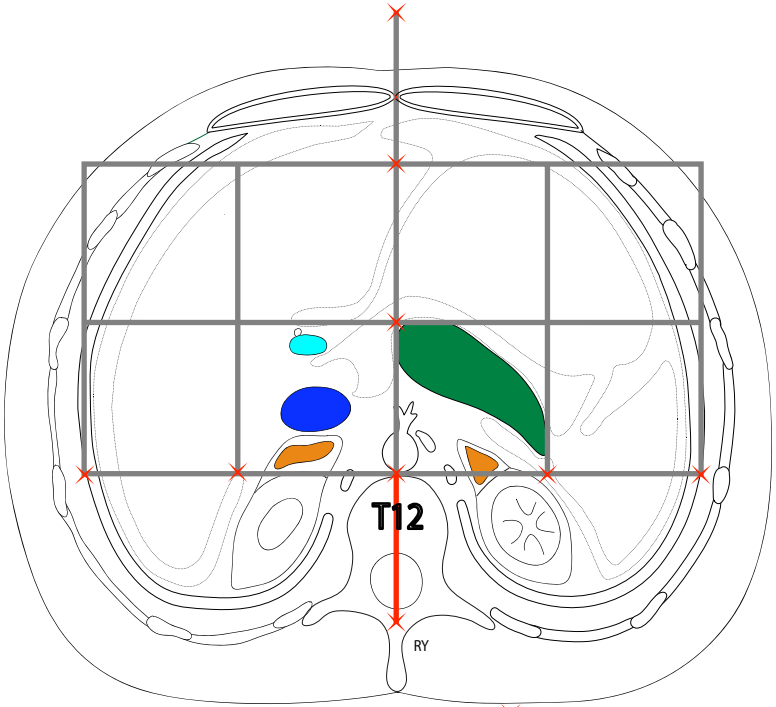
T12
RY

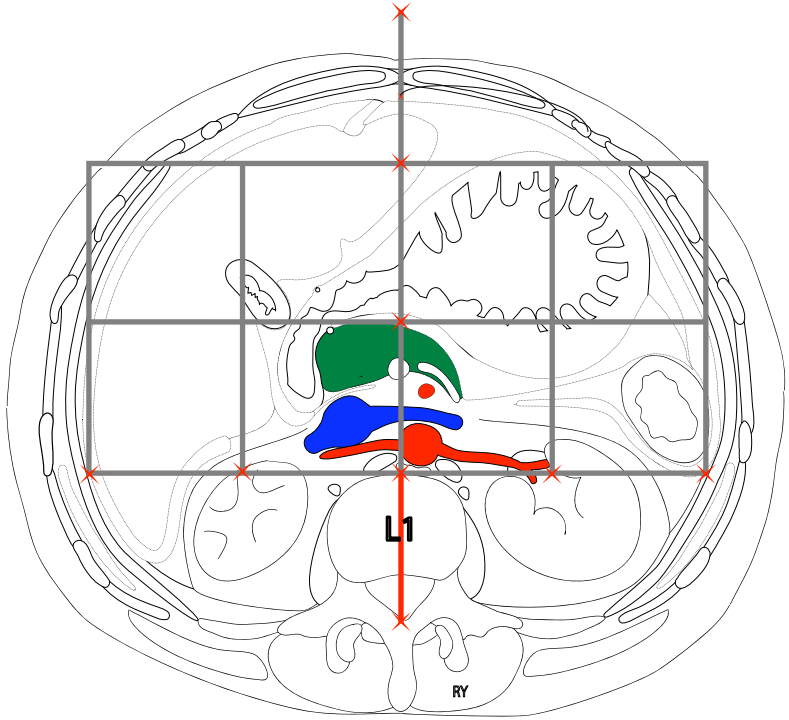
L1
RY

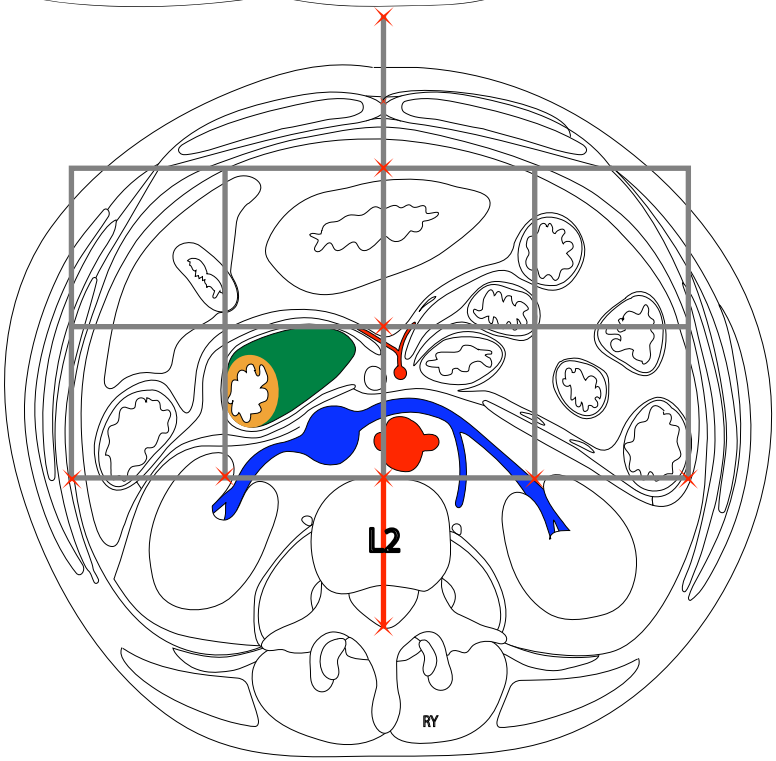
L2
RY

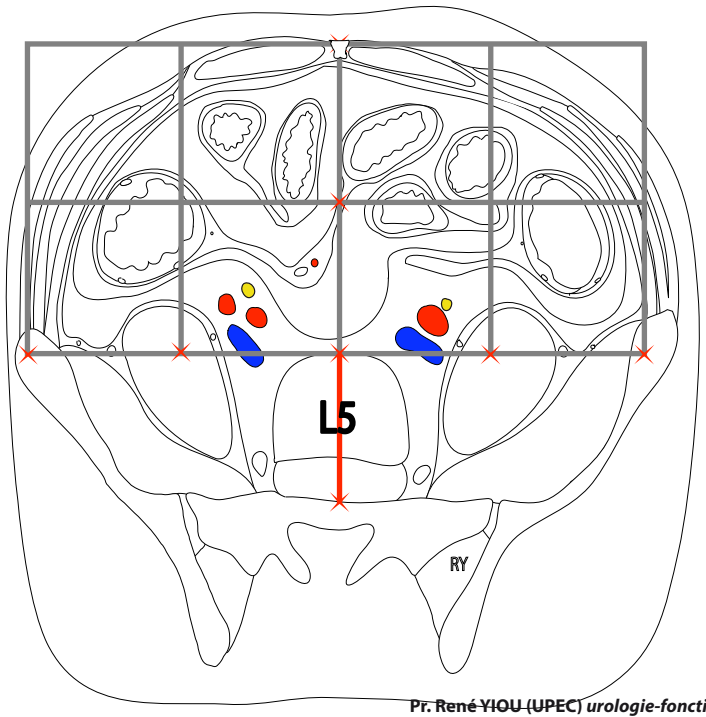
L5
RY

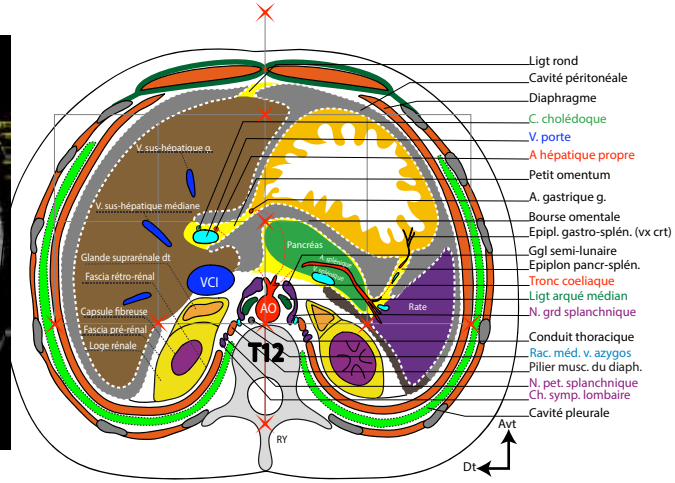

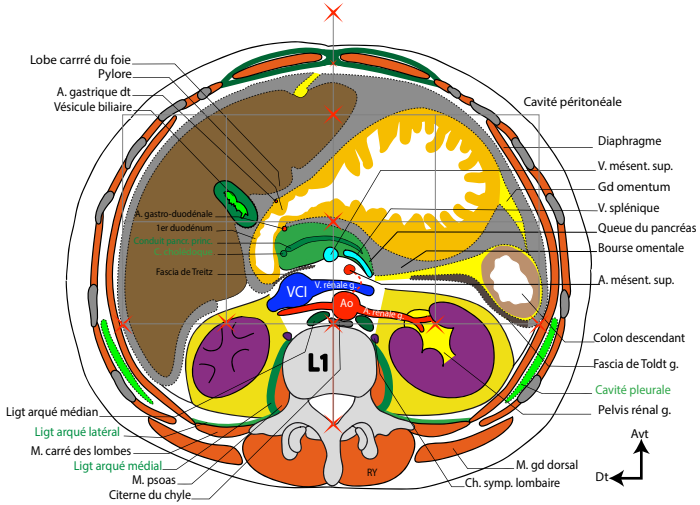

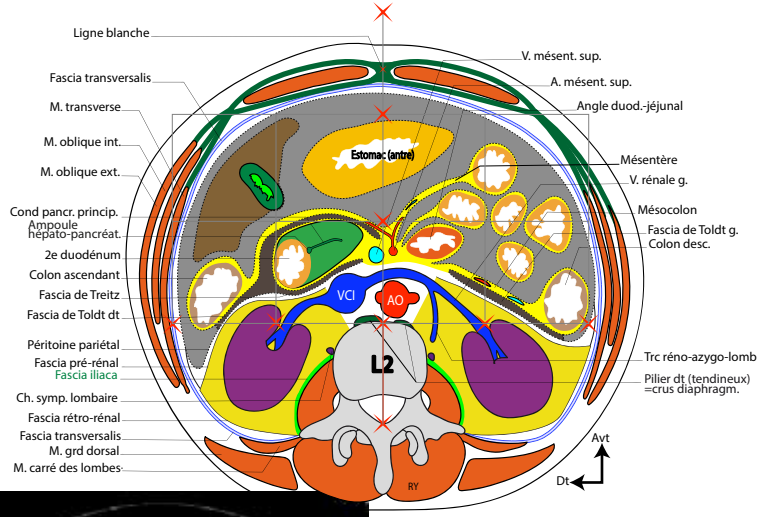

Reconnaître le maximum de structures sur ces coupes de scanner

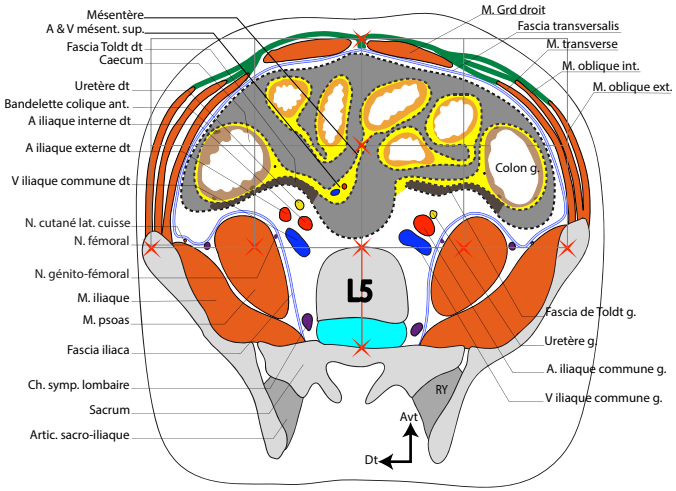

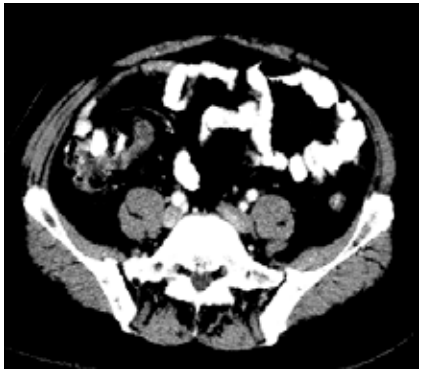

Pr. René YIOU (UPEC) ***urologie-fonctionnelle.com***